

LES TECHNIQUES DE RECONSTRUCTION MAMMAIRE – Partie I

*Exposé fait lors d'une formation aux professionnels soignants
du Réseau Saint-Louis Réseau Sein
Le 3 décembre 2010*

Docteur Christelle SANTINI

Service de chirurgie Plastique, Reconstructrice et esthétique

Hôpital SAINT LOUIS PARIS

RECONSTRUCTION MAMMAIRE

Techniques, indications

Docteur Christelle SANTINI

Service de Chirurgie Plastique Reconstructrice et Esthétique
Hôpital Saint Louis Paris

- La reconstruction n'est jamais parfaite
- Elle nécessite plusieurs interventions
- Elle est fonction du sein restant, et des tissus locaux

Prothèses

Lambeaux pédiculés


Lambeaux libres

Injection de graisse

Symétrisation et Reconstruction de la PAM

Indications

Reconstruction mammaire par prothèse




Gel de silicone cohésif : ne s'écoule pas en cas de rupture

Sérum physiologique

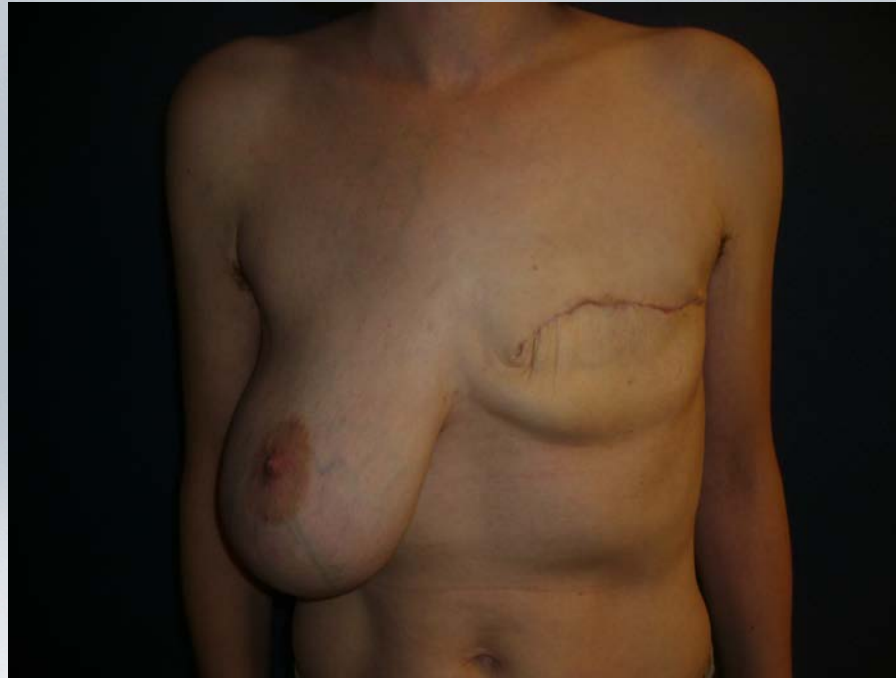Reconstruction mammaire par prothèse

Prothèses en général

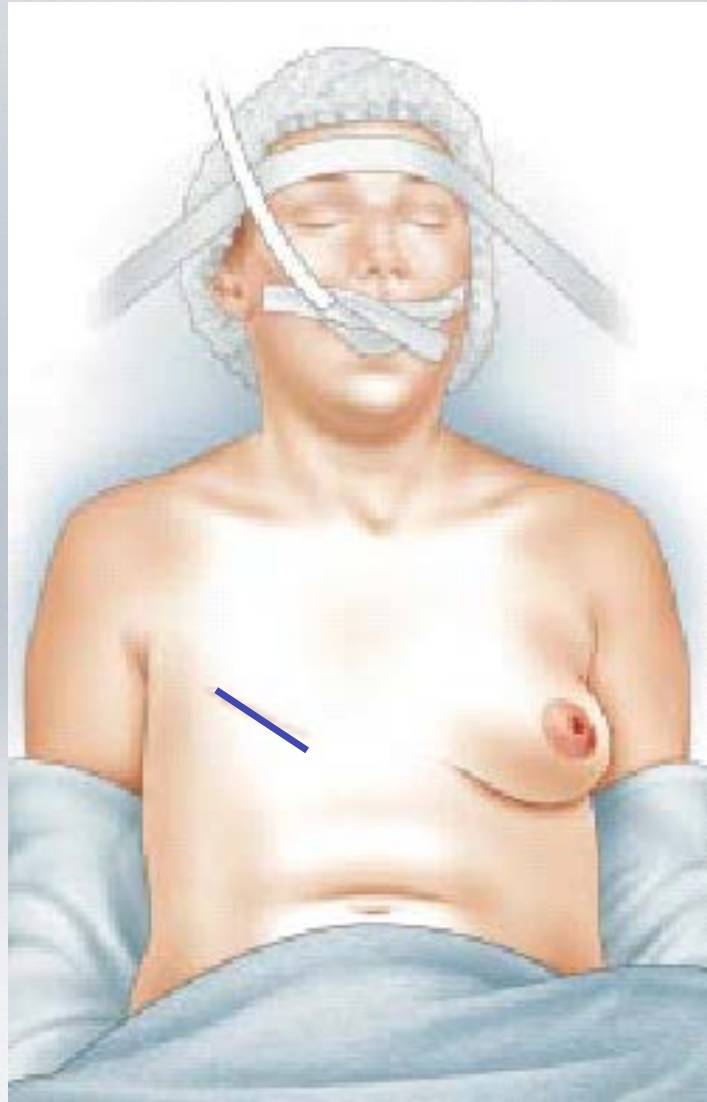
Anatomiques
En gel de silicone
Texturées
Rétropectorales

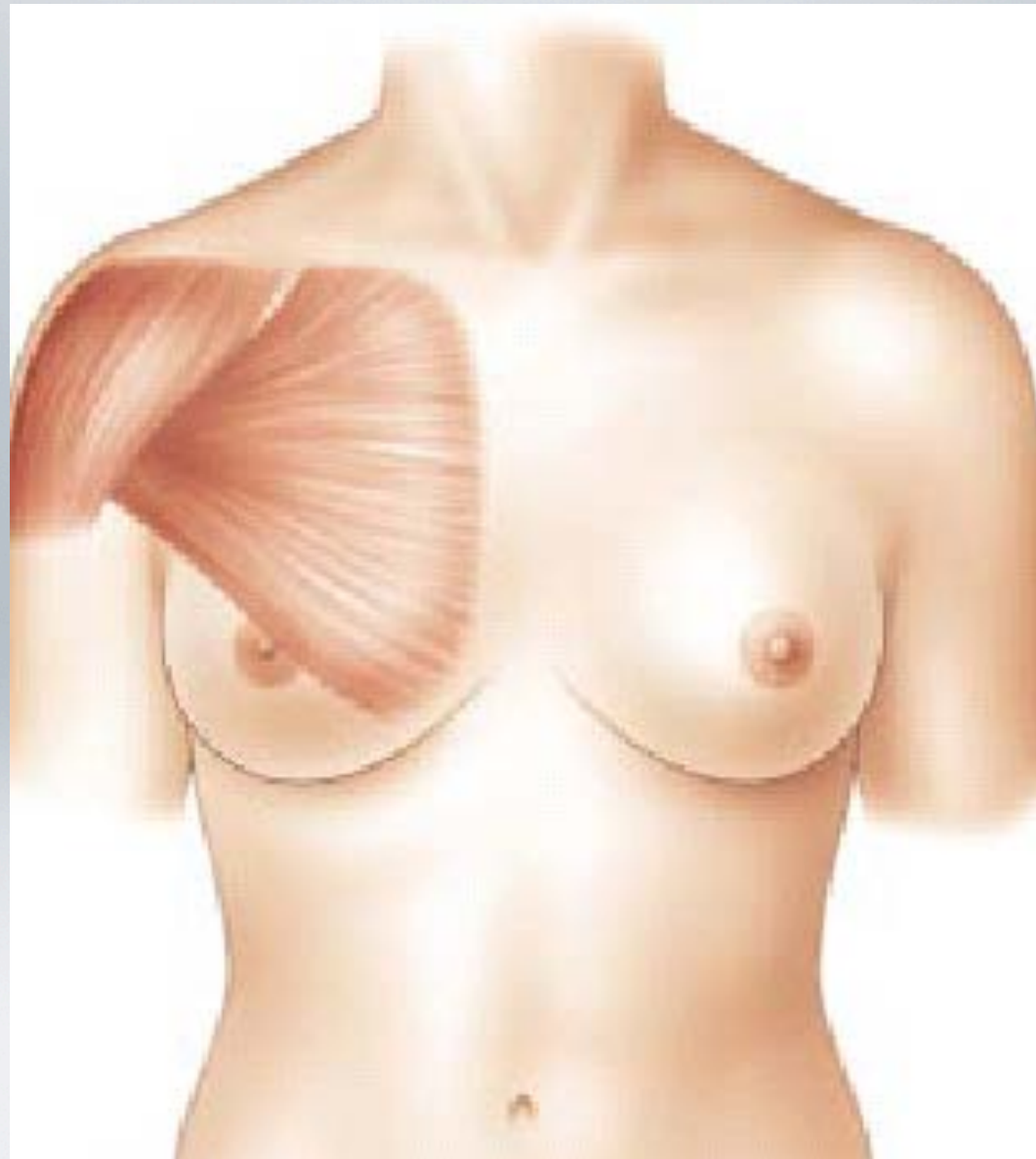


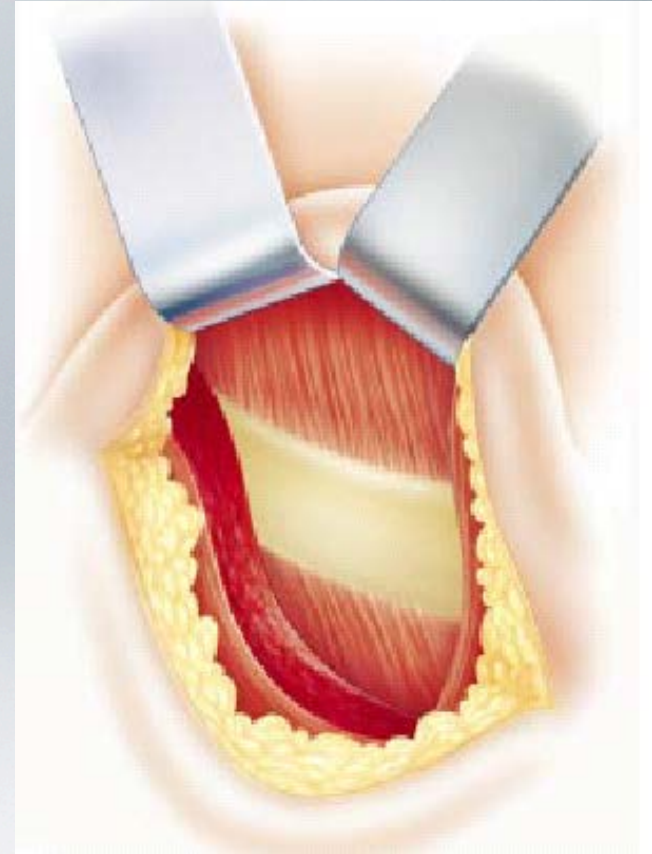
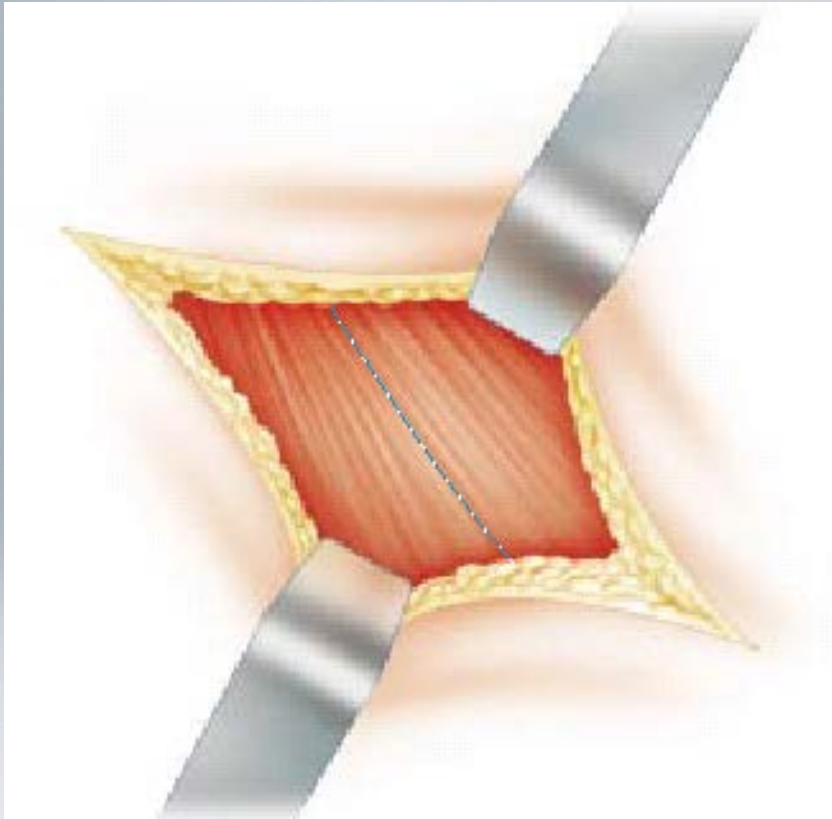
Il s'agit le plus souvent de reconstruction mammaire différée

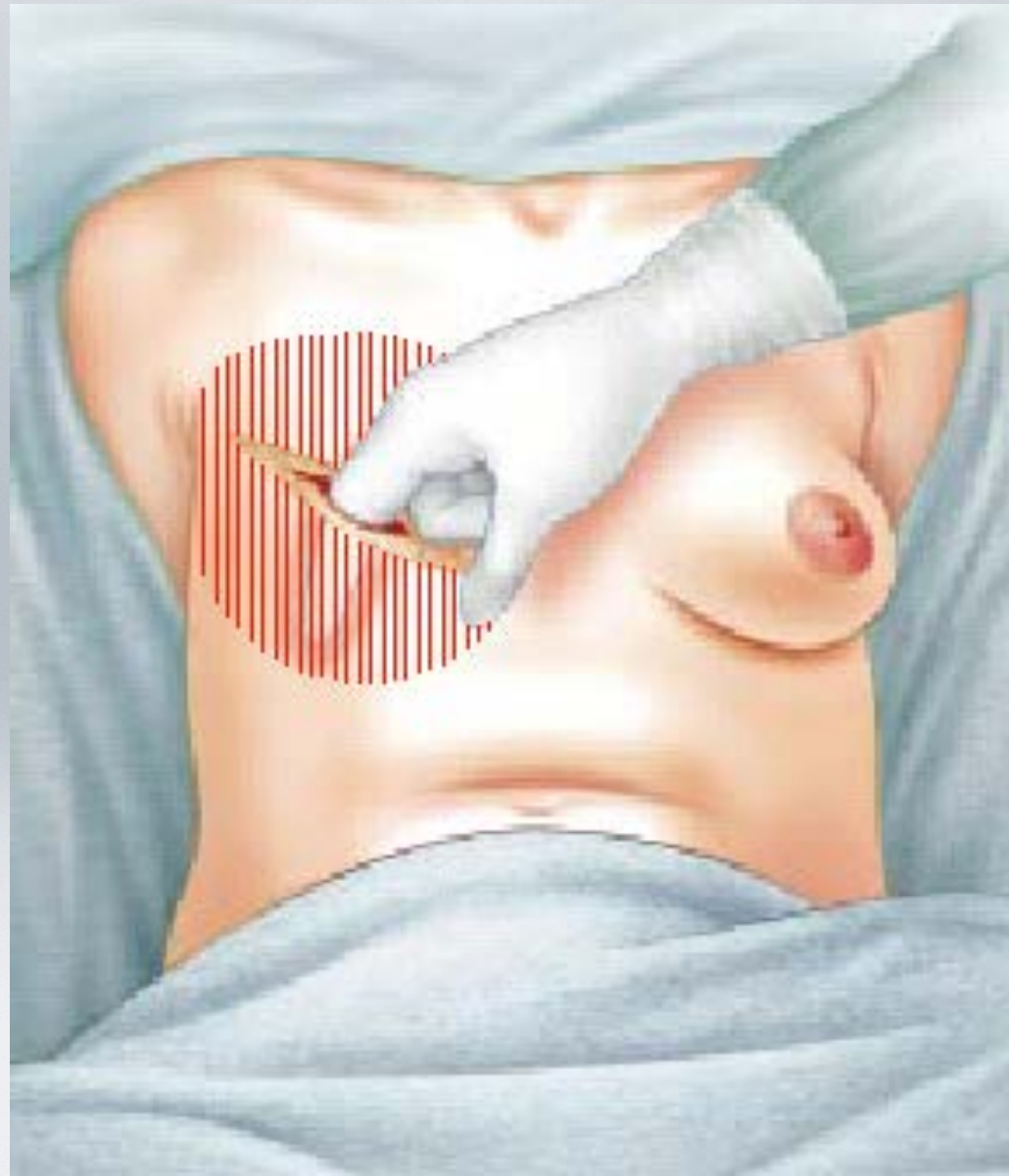


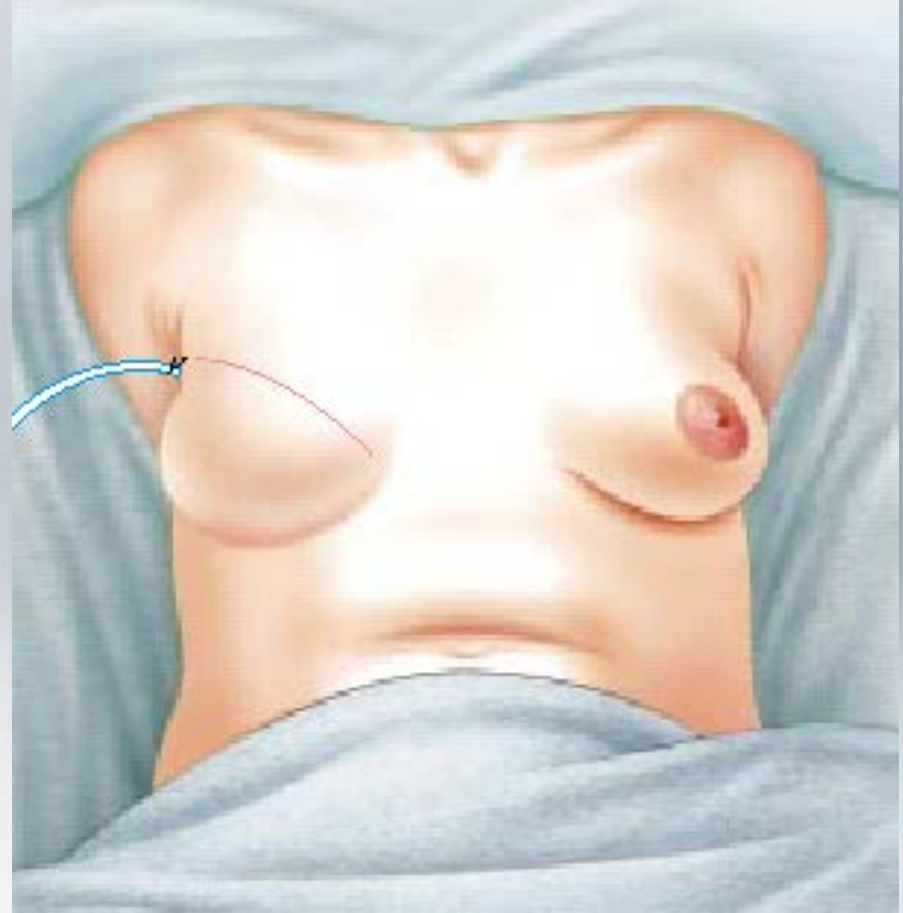
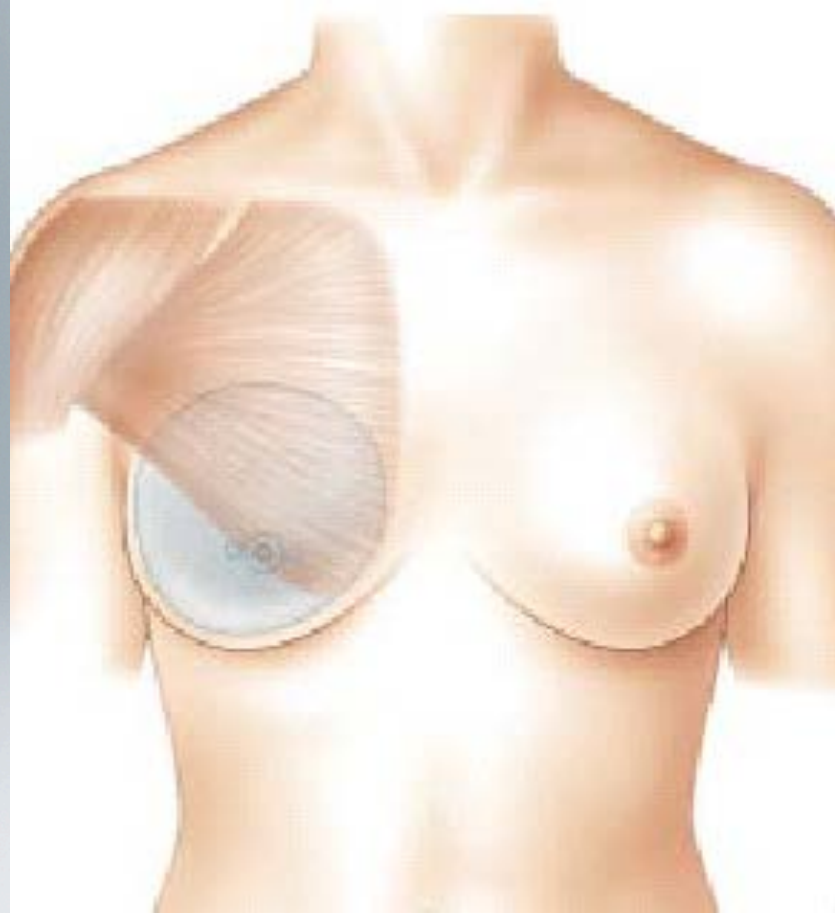
Une reconstruction mammaire immédiate est possible en cas de carcinome intra-canalair.

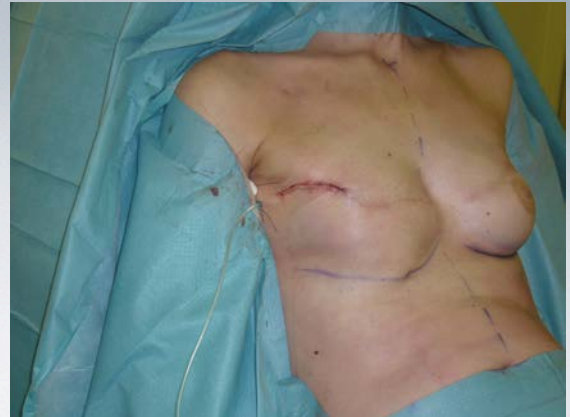
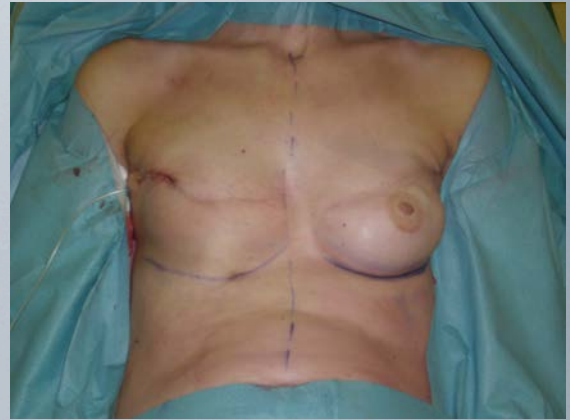
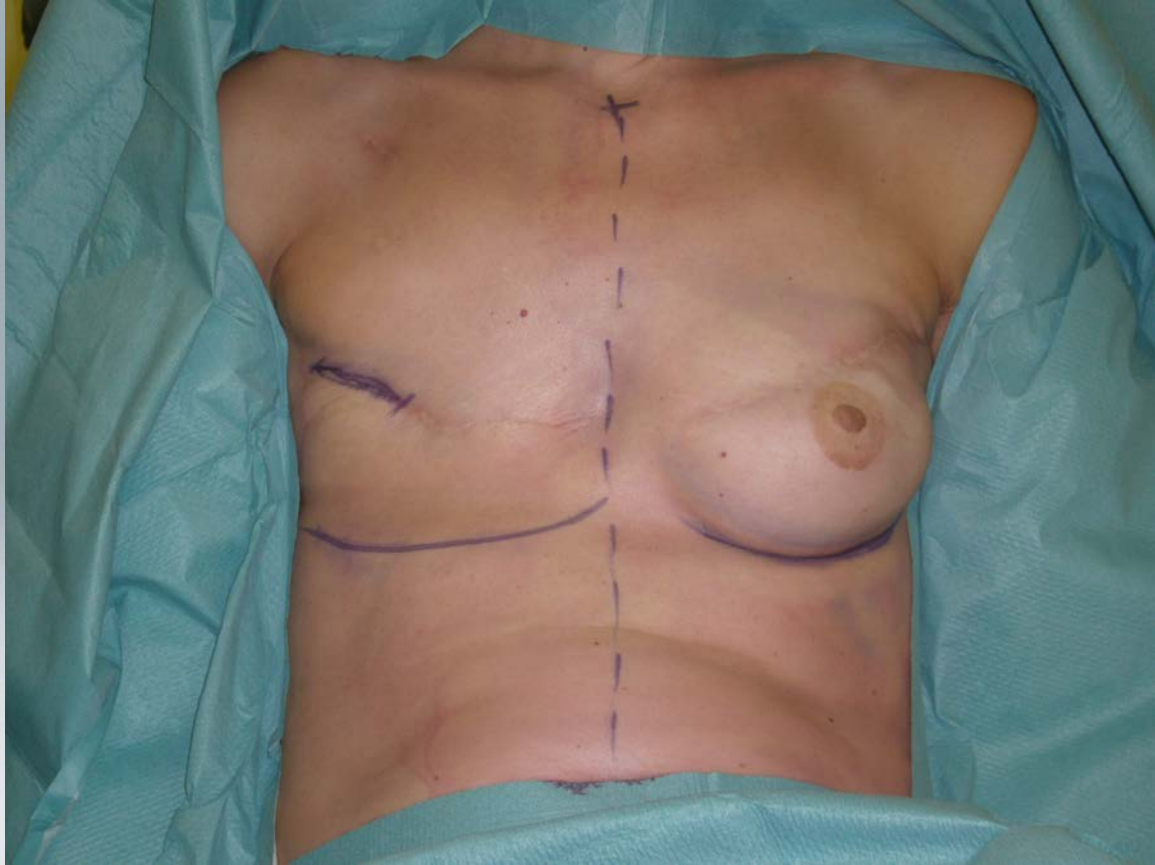









- Coque péri-prothétique
- Épanchements séreux
- Infection
- Hématome
- Usure implant : dégonflement prothèse en serum physiologique

ET BIEN SUR :

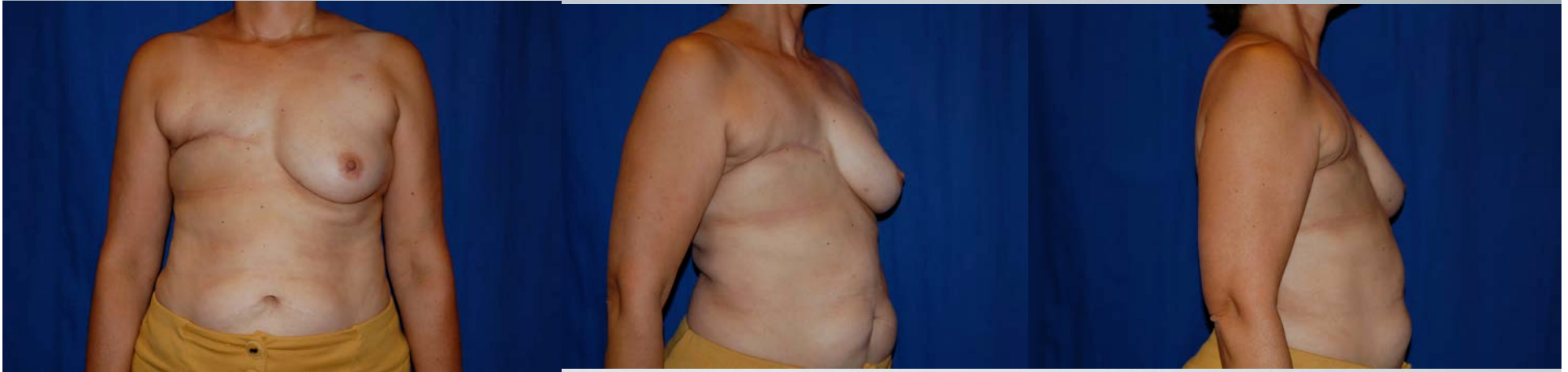- Volume insuffisant ou excessif
- Prothèse trop haute, trop basse

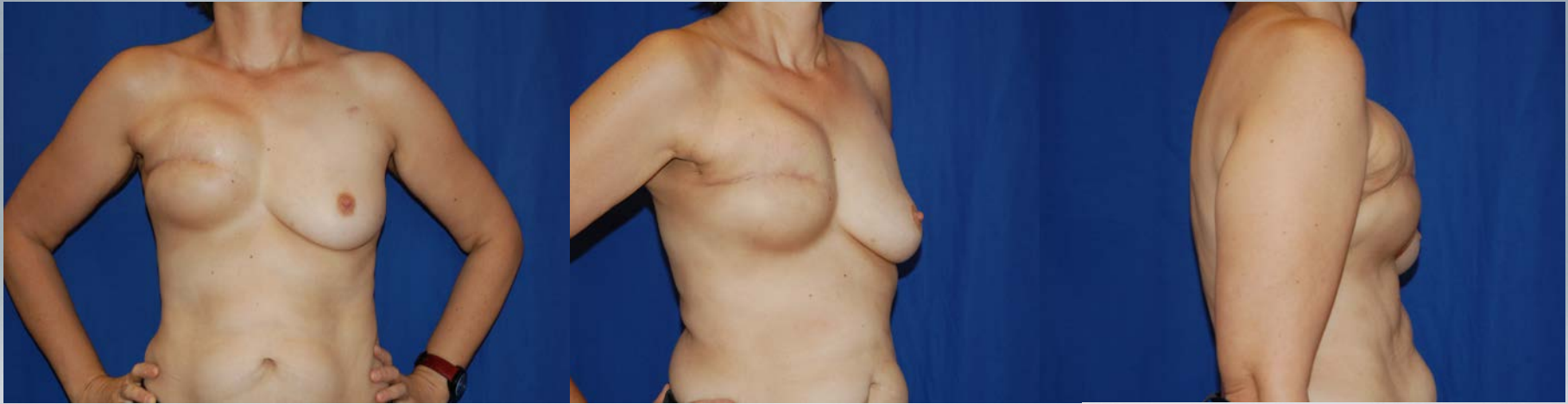Prothèse d'expansion

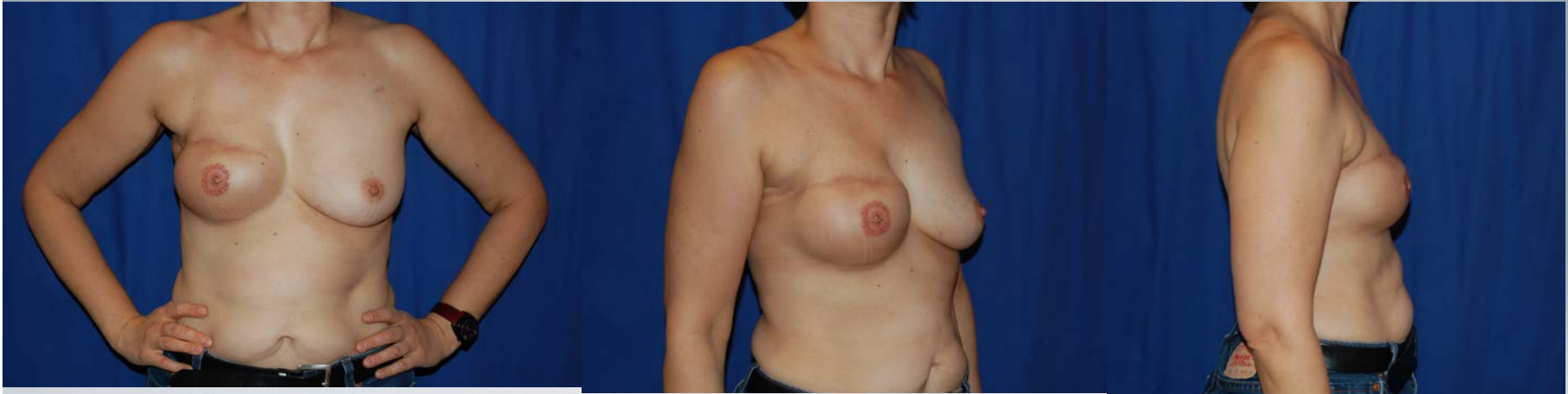Peau suffisamment épaisse MAIS manque de tissus

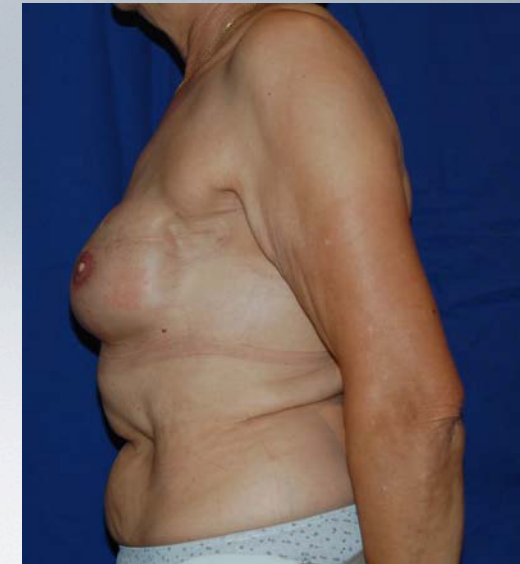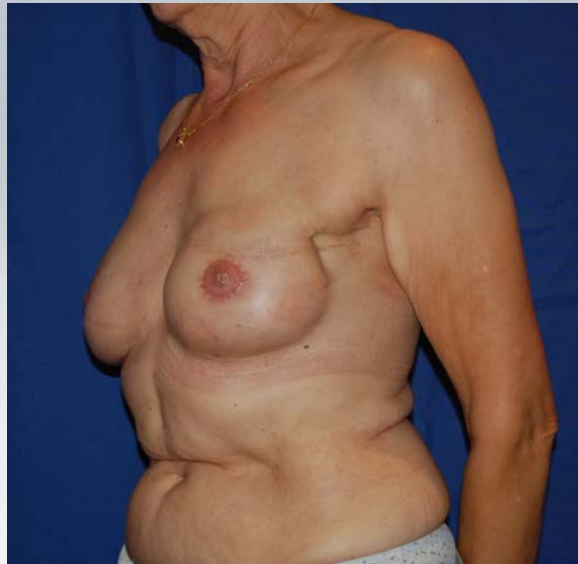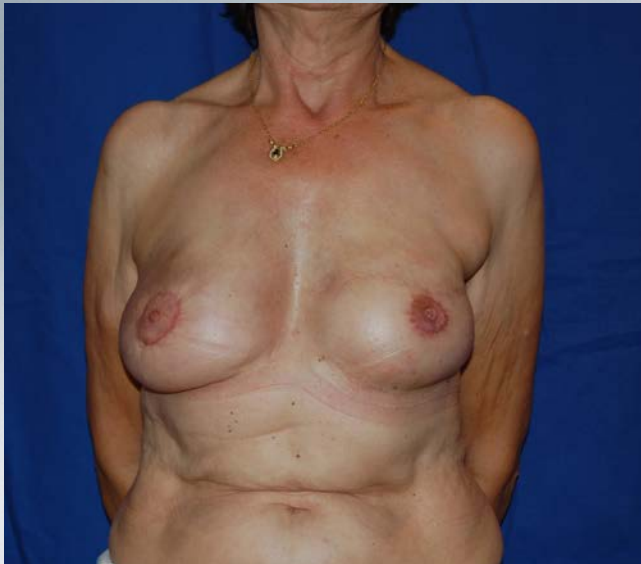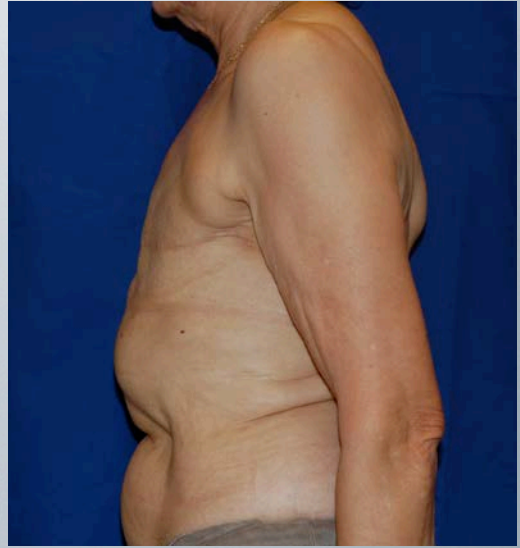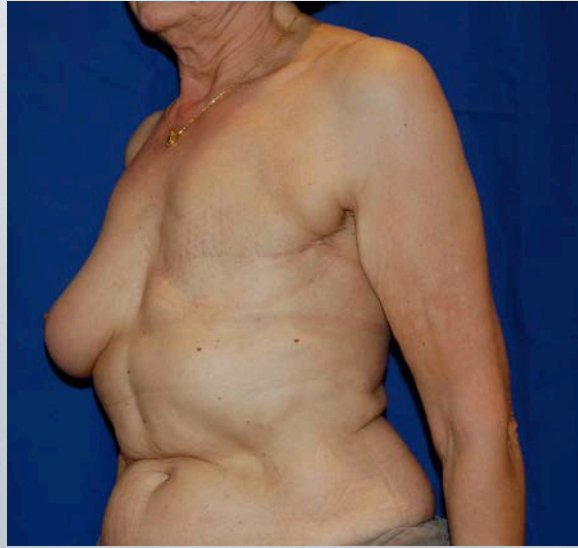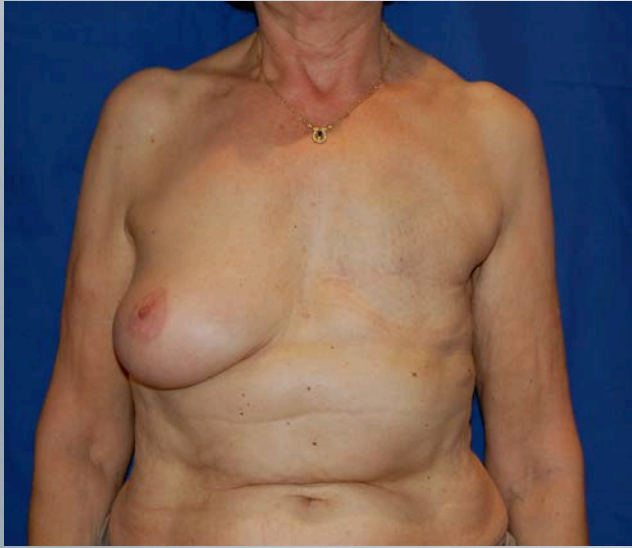
Augmentation progressive de la surface de peau par gonflage au sérum physiologique

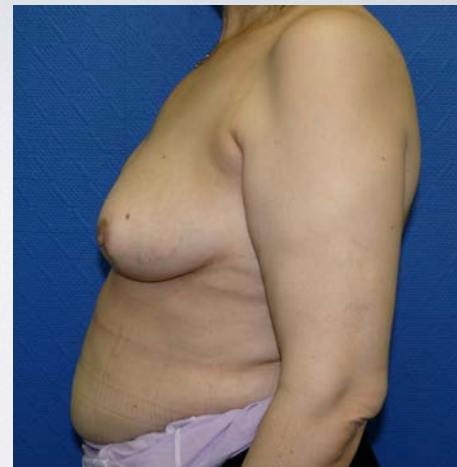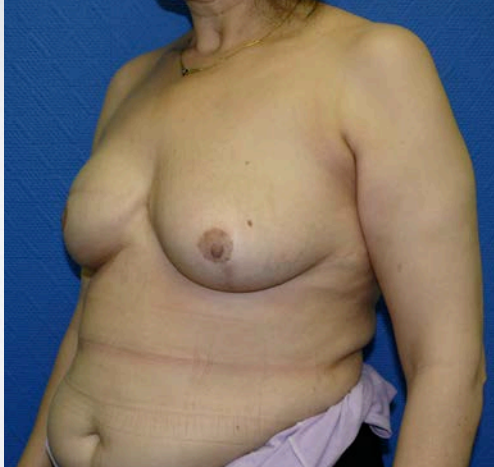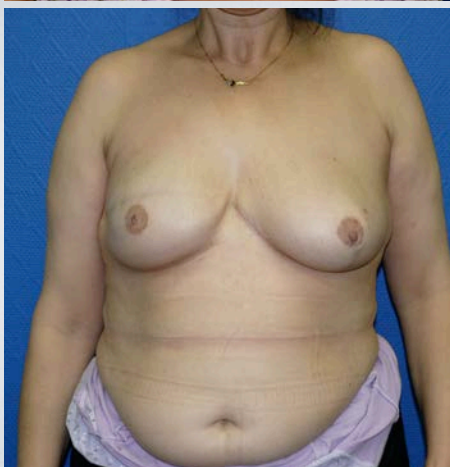
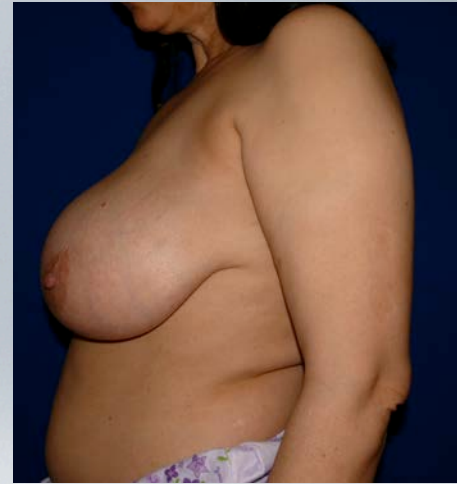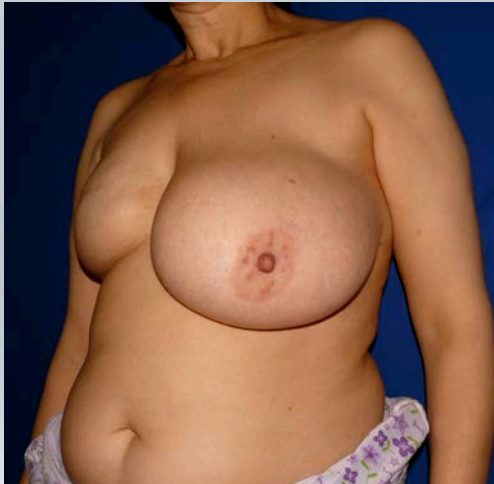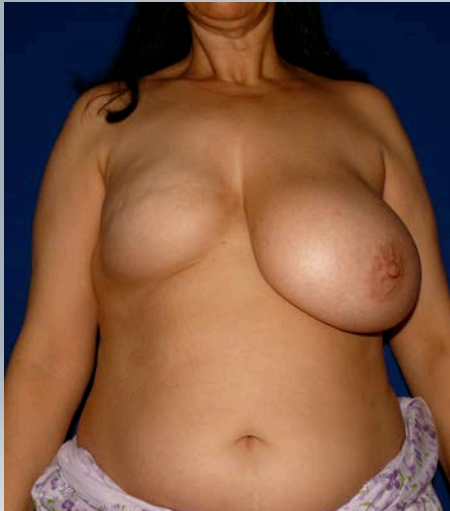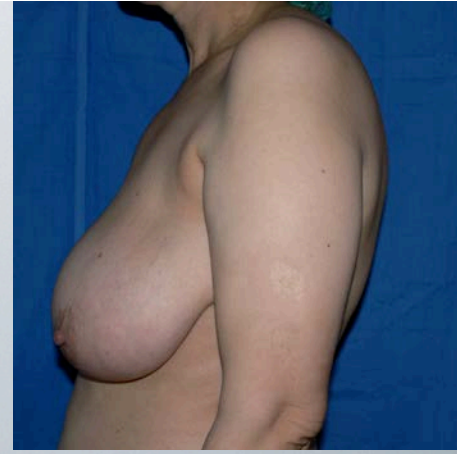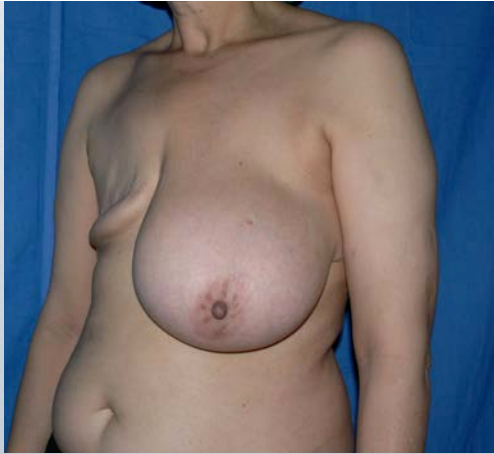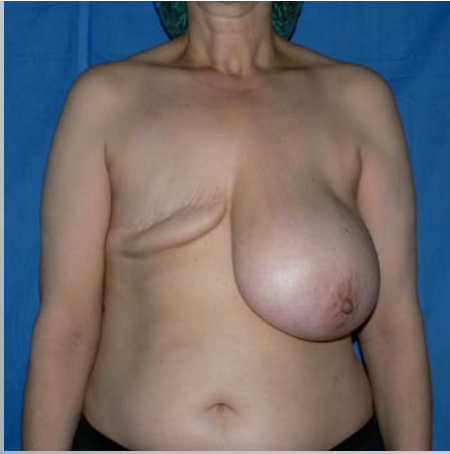Mise en place d'une prothèse définitive









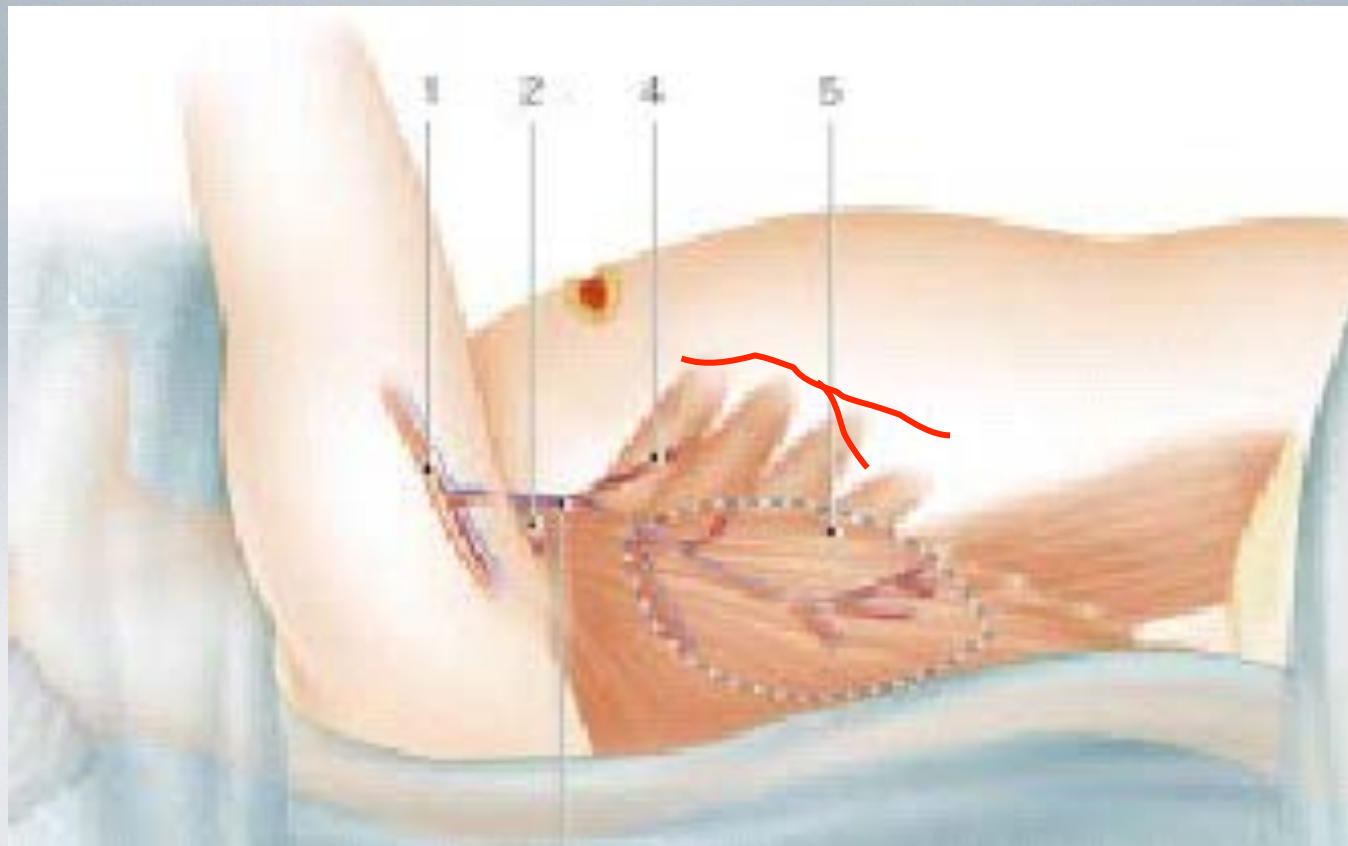


Reconstruction mammaire par lambeau pédiculé

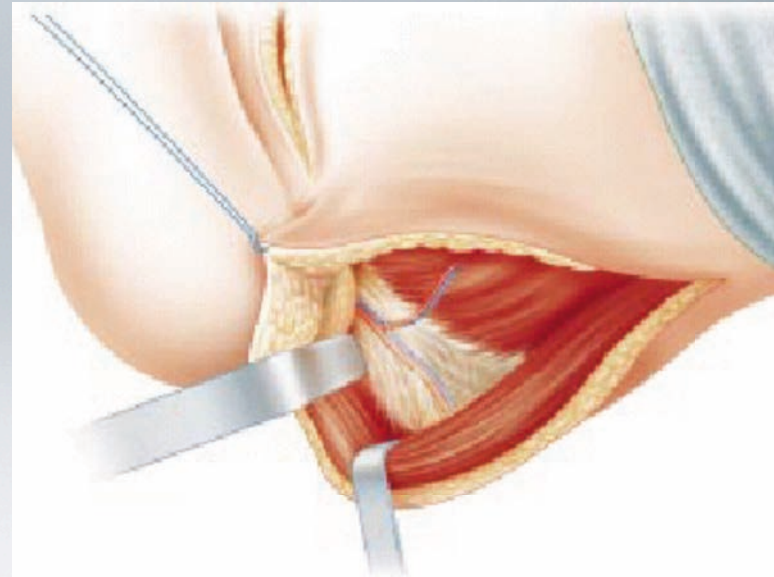
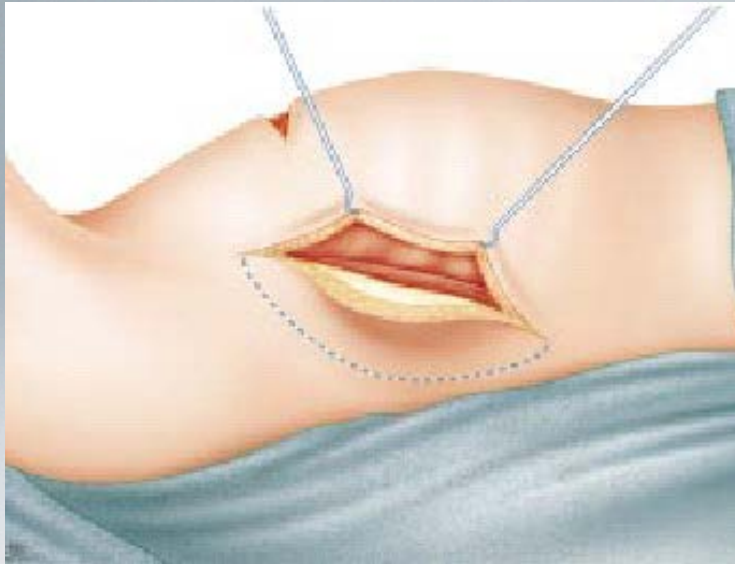Différents lambeaux musculo-cutanés peuvent être utilisés :

- Grand dorsal
- Grand droit

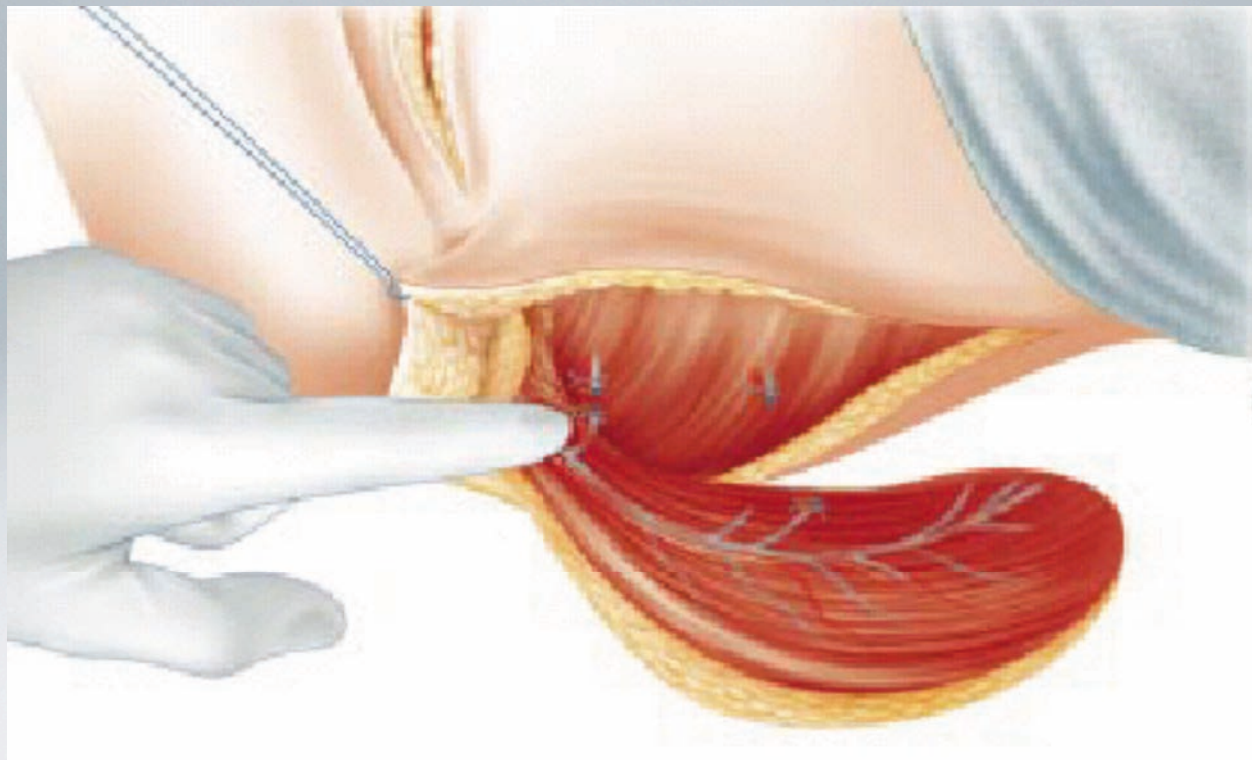
Lambeau de grand Dorsal



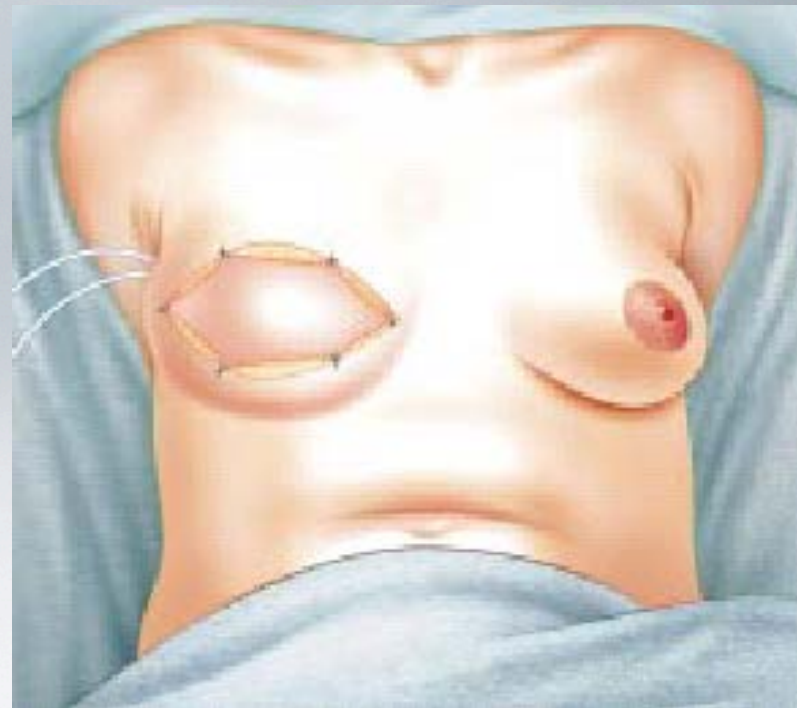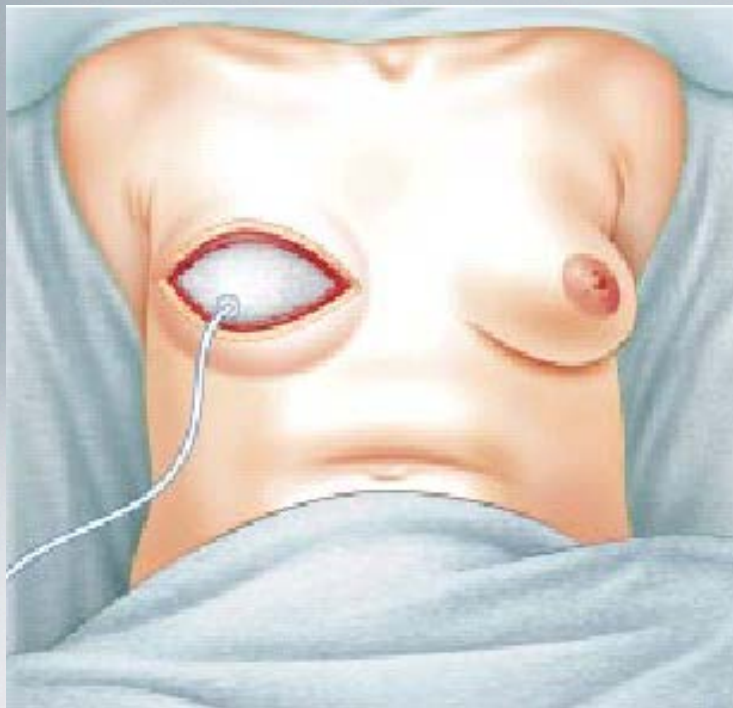
Lambeau de grand Dorsal



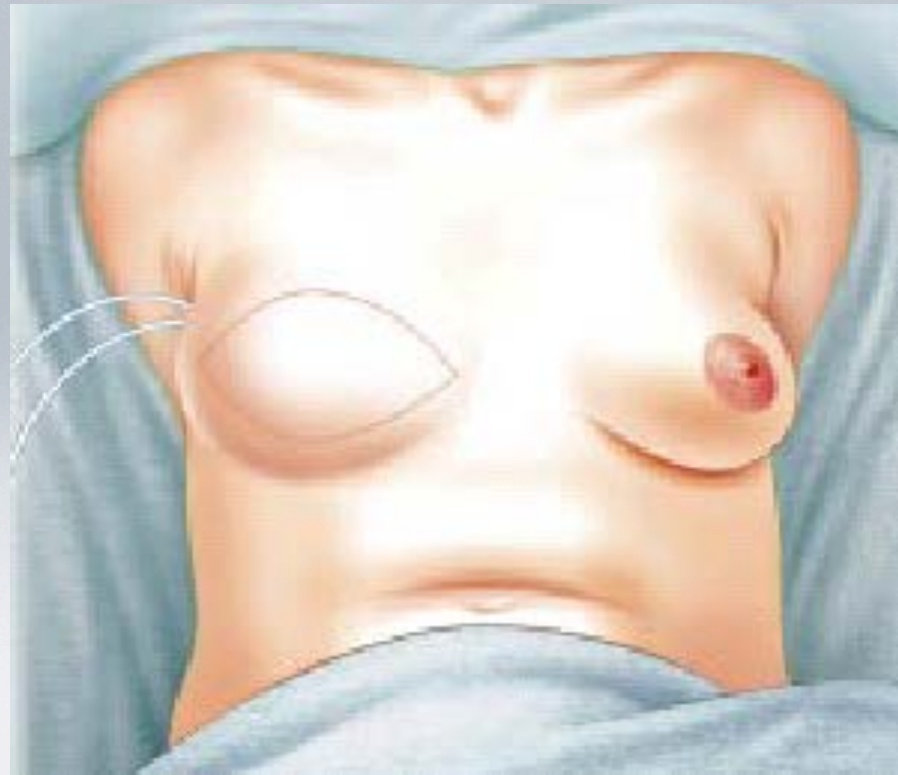
Lambeau de grand Dorsal

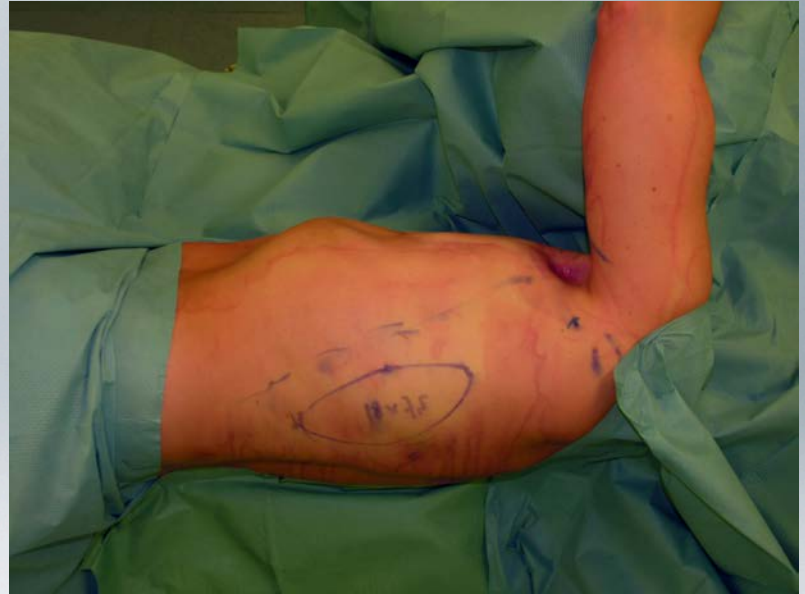
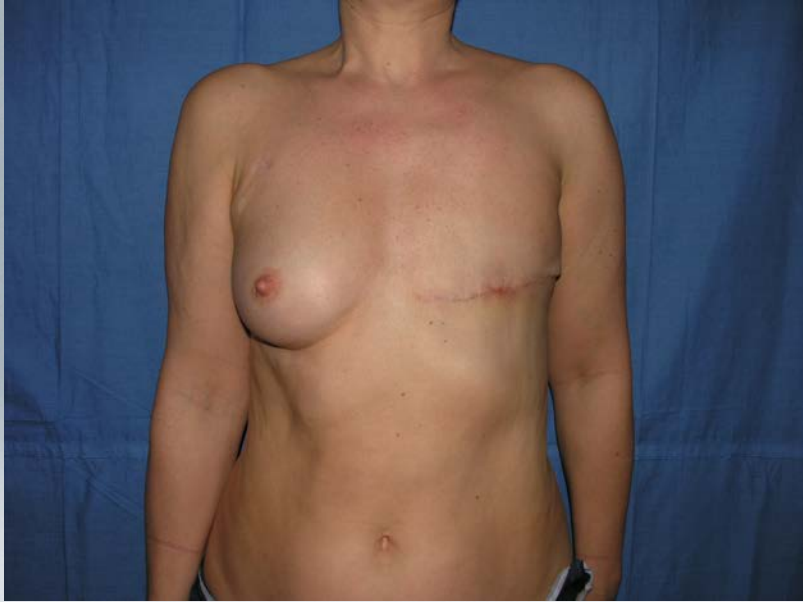
Lambeau de grand Dorsal



Lambeau de grand Dorsal





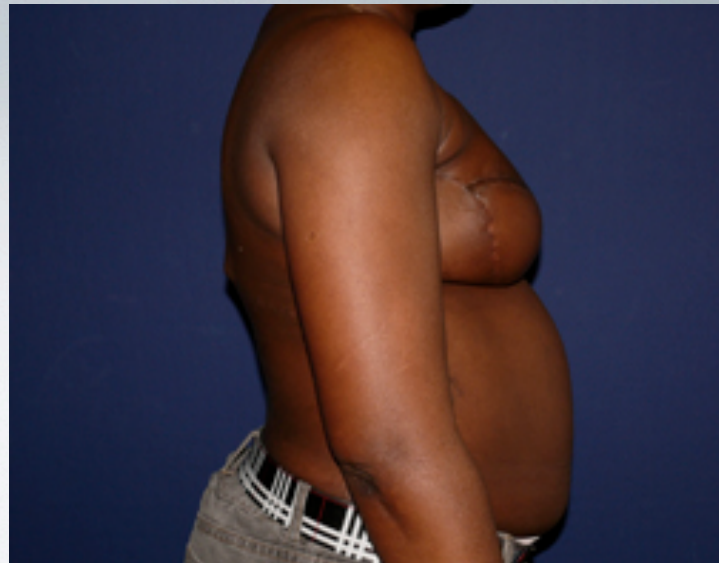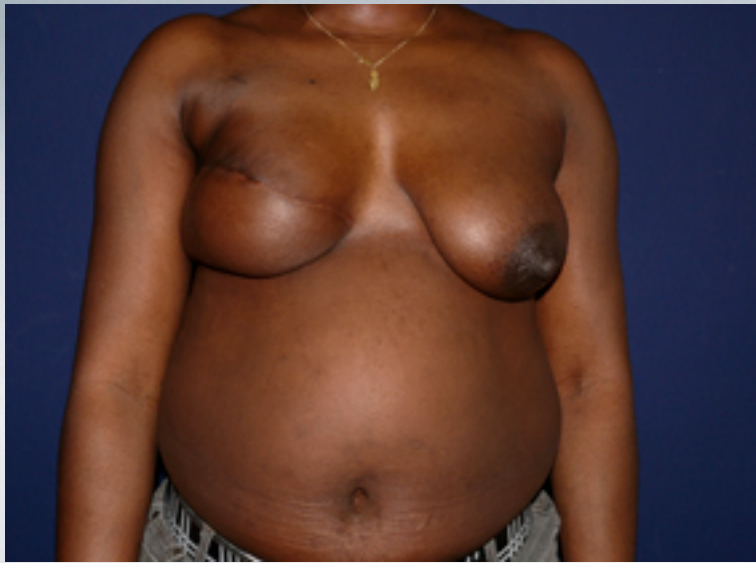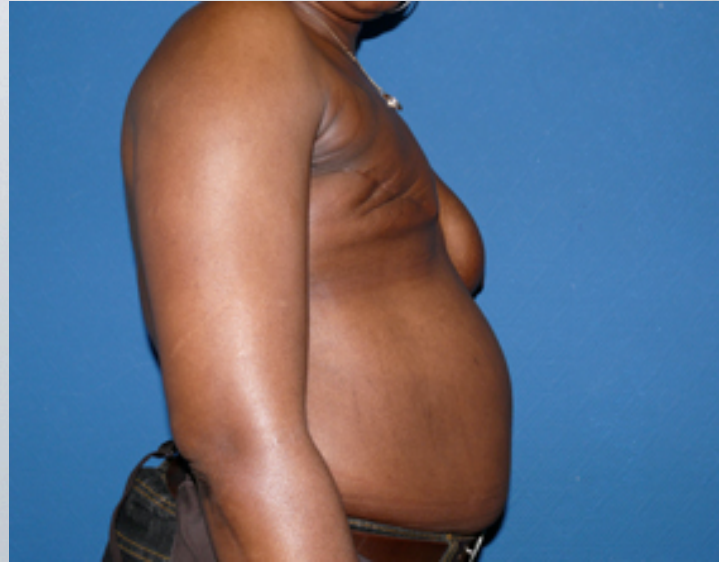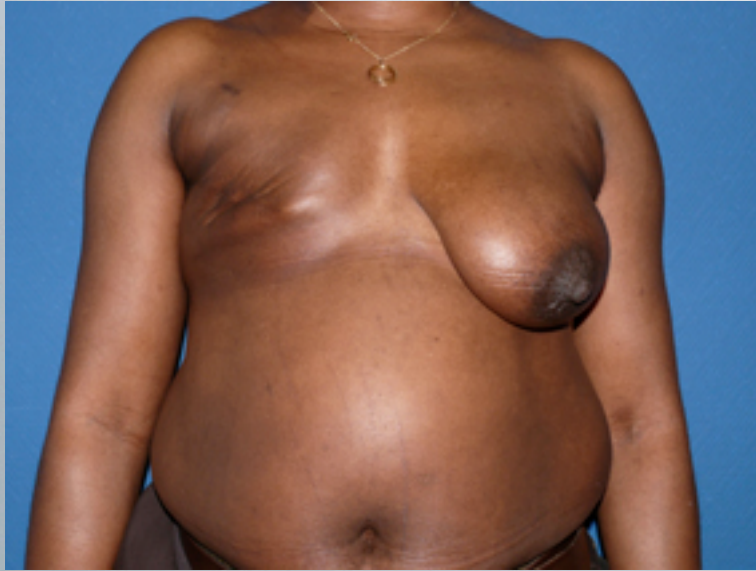Lambeau de grand Dorsal

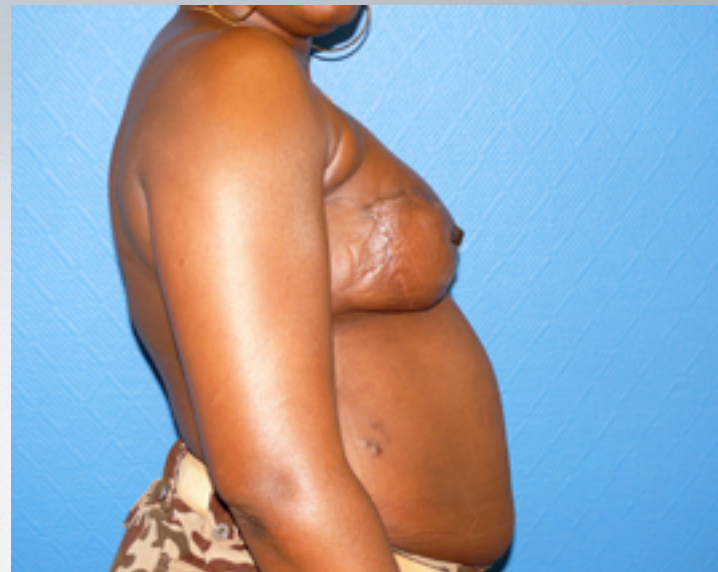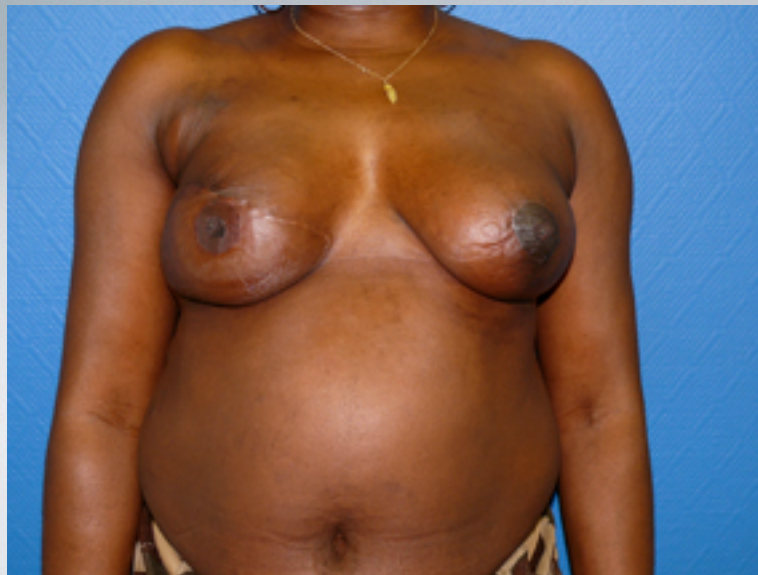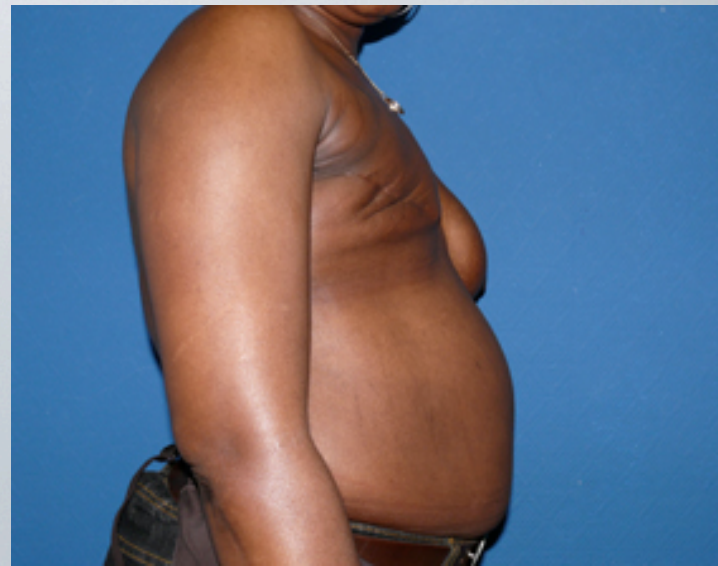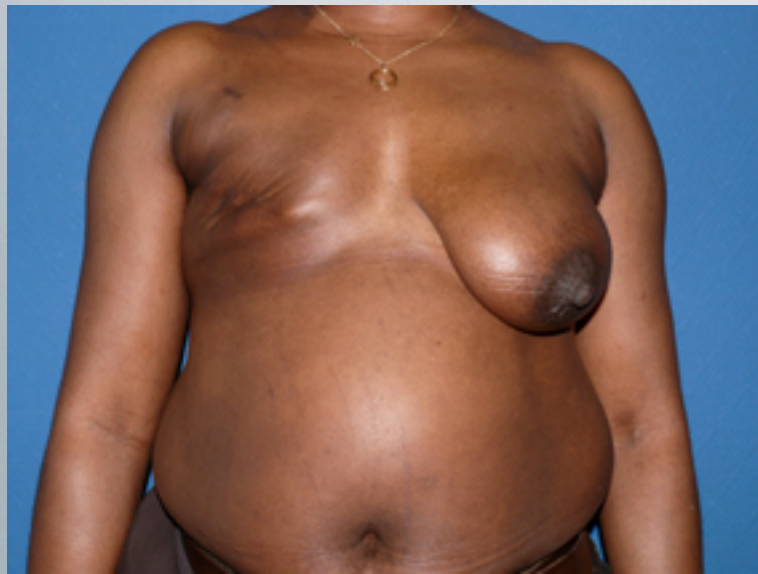Avantages :

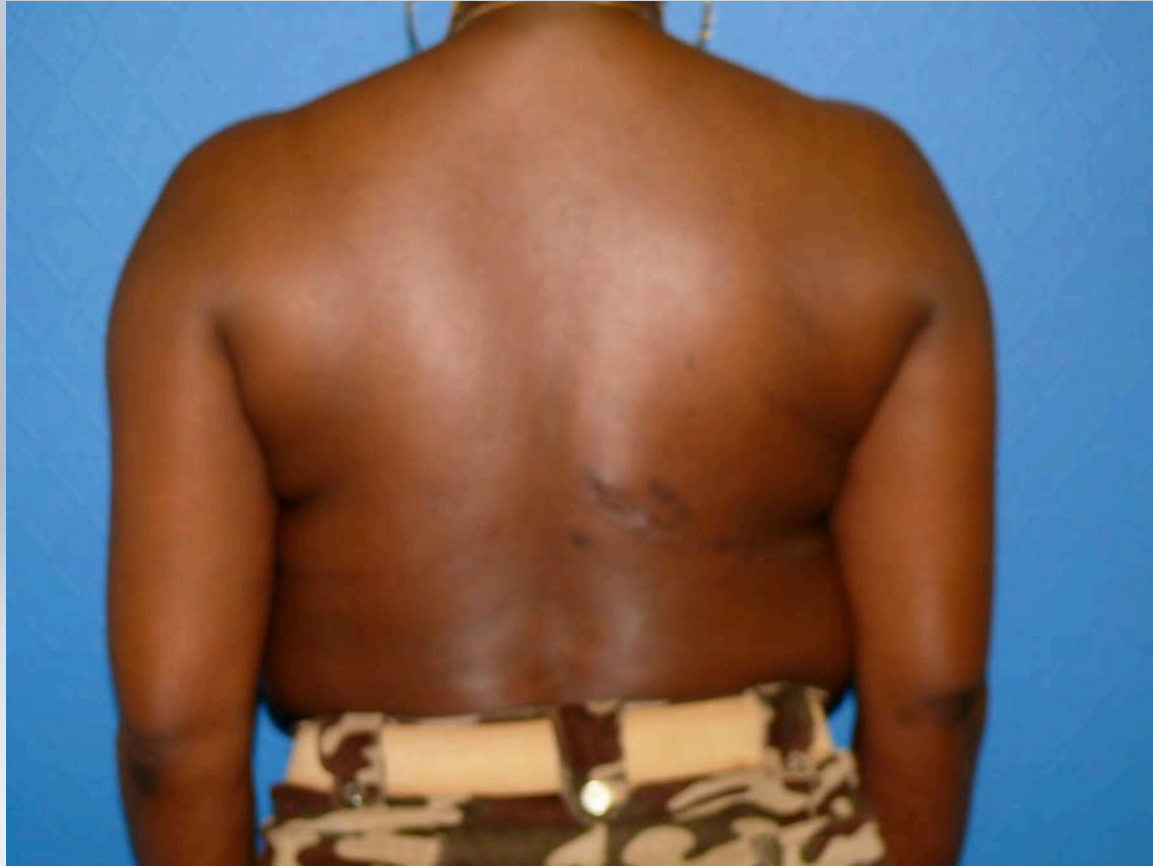- Lambeau fiable
- Prélèvement facile
- Pas de séquelle sur la mobilité de l'épaule
- Sport sans contrainte

Inconvénients :

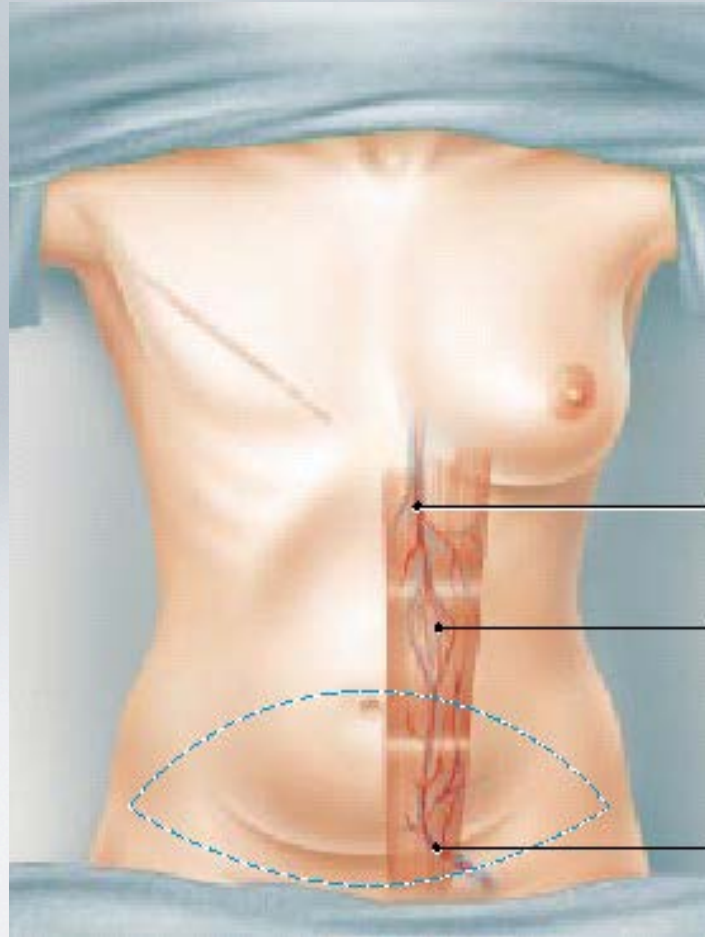
- Cicatrice parfois inesthétique
- Le volume apporté est modéré
- Nécessité d'une prothèse, car fonte musculaire $> 30\%$



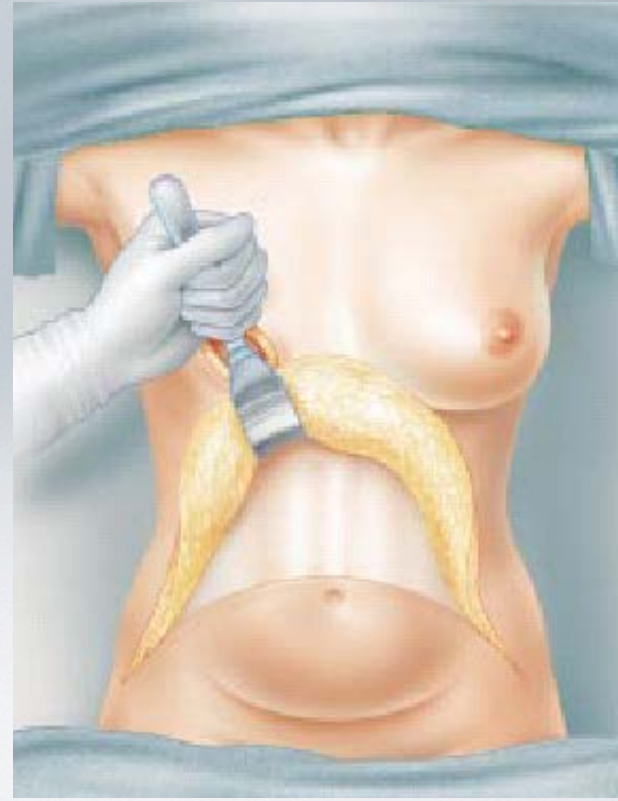
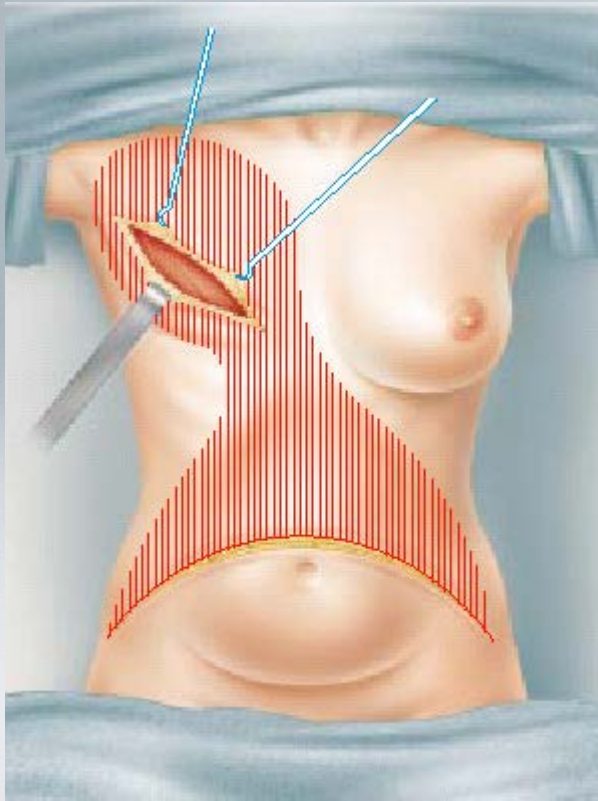




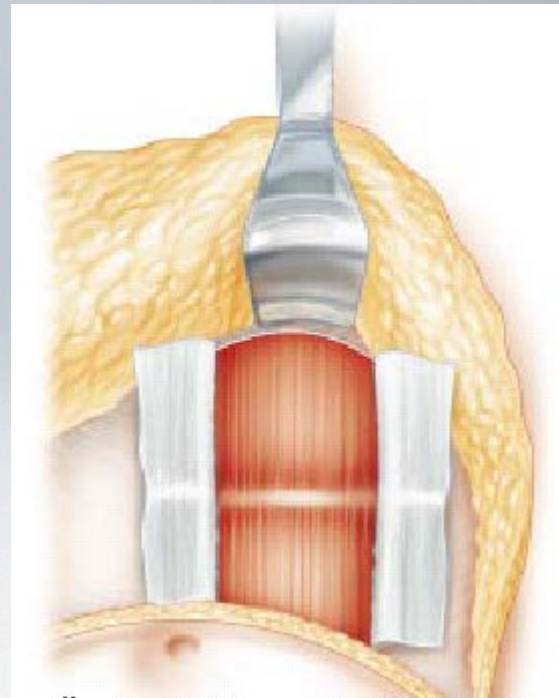
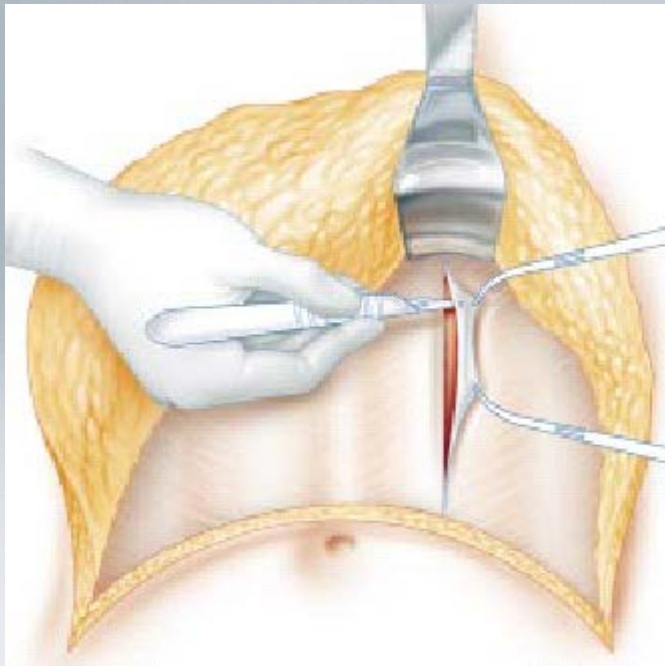
Lambeau pédiculé abdominal: TRAM



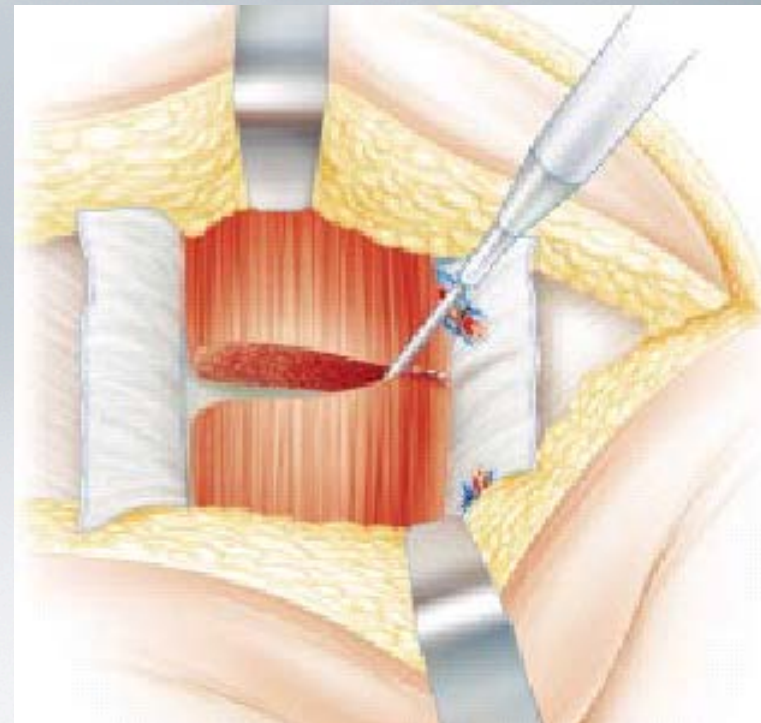
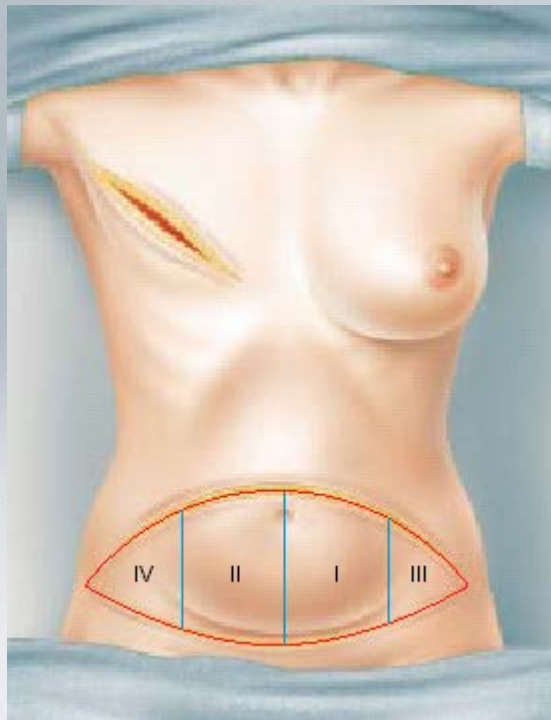
Lambeau pédiculé abdominal: TRAM



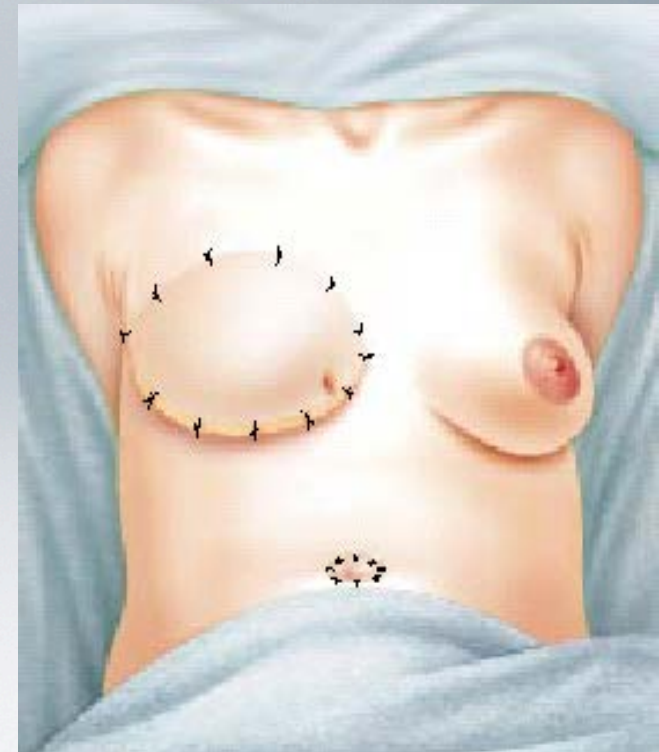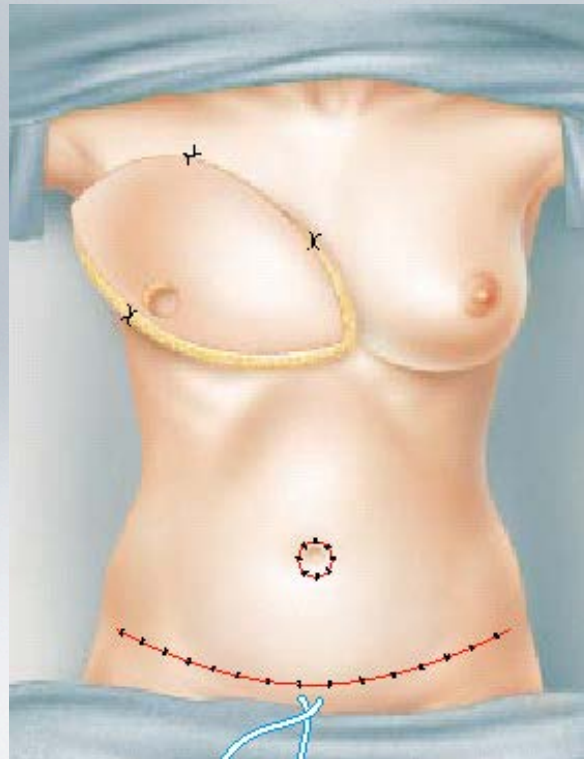
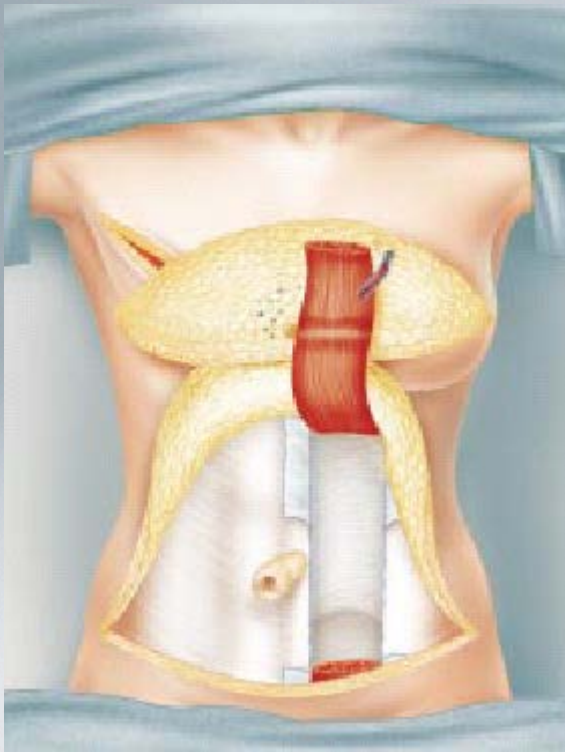
Lambeau pédiculé abdominal: TRAM



Lambeau pédiculé abdominal: TRAM



Lambeau pédiculé abdominal: TRAM



Lambeau pédiculé abdominal: TRAM

Avantages :

- Plastie abdominale dans le même temps
- Bon volume : reconstruction autologue

Inconvénients +++

- ÉVENTRATION ++
- Complications thrombo-emboliques
- Nécrose